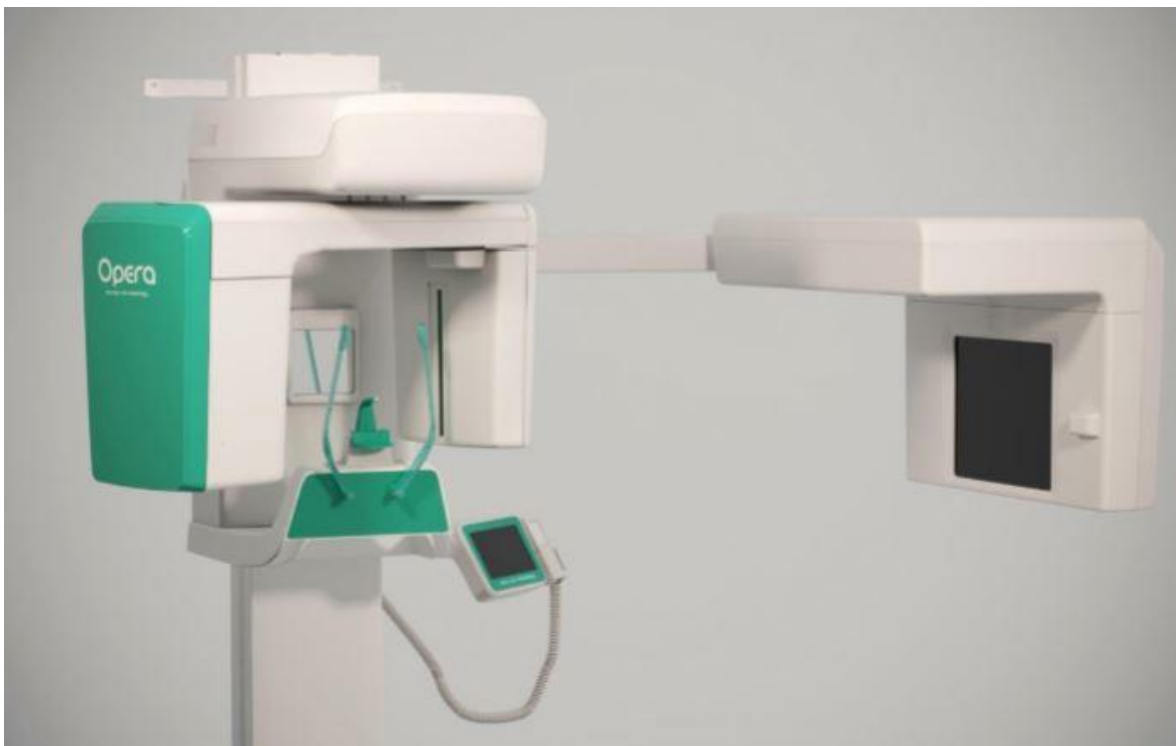

Ein Orthopantomogramm (OPT oder OPG, seltener OPTG), auch Panoramaschichtaufnahme (PSA) genannt, ist eine zweidimensionale Röntgenaufnahme des Ober- und Unterkiefers in Form eines Halbkreises von einem Ohr zum anderen. Es ist ein Standardverfahren der dentalen Radiographie und erlaubt eine diagnostische Röntgenaufnahme der Ober- und Unterkiefer des Menschen, dabei werden alle Zähne, die angrenzenden Kieferbereiche, beide Kiefergelenke und ebenso die rechte und die linke Kieferhöhle abgebildet. Das OPT erfasst ferner den seitlichen Halsbereich, so dass auch Arterienverkalkungen der großen Halsschlagadern diagnostizierbar sind.

Das OPT und FRS Gerät



DXIS (Direct X-ray Imaging System)

in Echtzeitdarstellung

Das Aufnahmegerät, Orthopantomograph oder OPT-Gerät genannt, benutzt die in der Medizin weit verbreitete Röntgen-Technologie der Röntgentomographie: Dabei fährt die Aufnahmeeinheit mit einer Filmkassette oder einer digitalen Zeilenkamera während der Aufnahme von links hinten kommend um das Gesicht des Patienten herum und beschreibt auf diese Weise etwas mehr als einen Halbkreis. Dazu synchron umfährt die Röntgenröhre den Kopf von rechts nach links um den Hinterkopf herum. Die Röntgenröhre ist so gebaut, dass sie ein keilförmiges, senkrechtes Strahlenbündel aussendet, welches sich von etwa 0,25 mm auf ca. 3 mm erweitert. Dieses Strahlenbündel durchleuchtet die Kieferabschnitte und passiert schließlich einen senkrechten Spalt in einem der Filmkassette vorgelagerten Abschirmblech aus Blei. Dahinter befindet sich die feststehende Zeilenkamera bzw. bewegt sich die Kassette

in ihrer Fahrtrichtung etwas langsamer als die restliche Apparatur, wodurch auf dem Film das Bild senkrechter Streifen für senkrechter Streifen aufgezeichnet wird. Am Ende der Fahrt ist die Kassette schließlich um ihre eigene Länge hinter dem Träger zurückgeblieben, wodurch ihre gesamte Länge durch den Spalt belichtet wurde. Die einzelnen Zeilen der Zeilenkamera werden alternativ zu einem digitalen OPT zusammengesetzt. Es handelt sich also um eine Tomographie, bei der keine ebene, sondern eine gekrümmte, etwa halb-ellipsenförmige Fläche auf die Filmebene projiziert wird.

Fernröntgenseitenbild FRS

Das Fernröntgenseitenbild (syn: FRS, Profiltröntgenbild) ist eine Röntgenaufnahme, die vor allem in der Kieferorthopädie und Mund-, Kiefer- und Gesichtschirurgie Verwendung findet. Für die Behandlungsplanung erfolgt die Bestimmung von Wachstumstendenzen, Kiefer- und Knochenrelationen sowie der Achsen der Frontzähne.

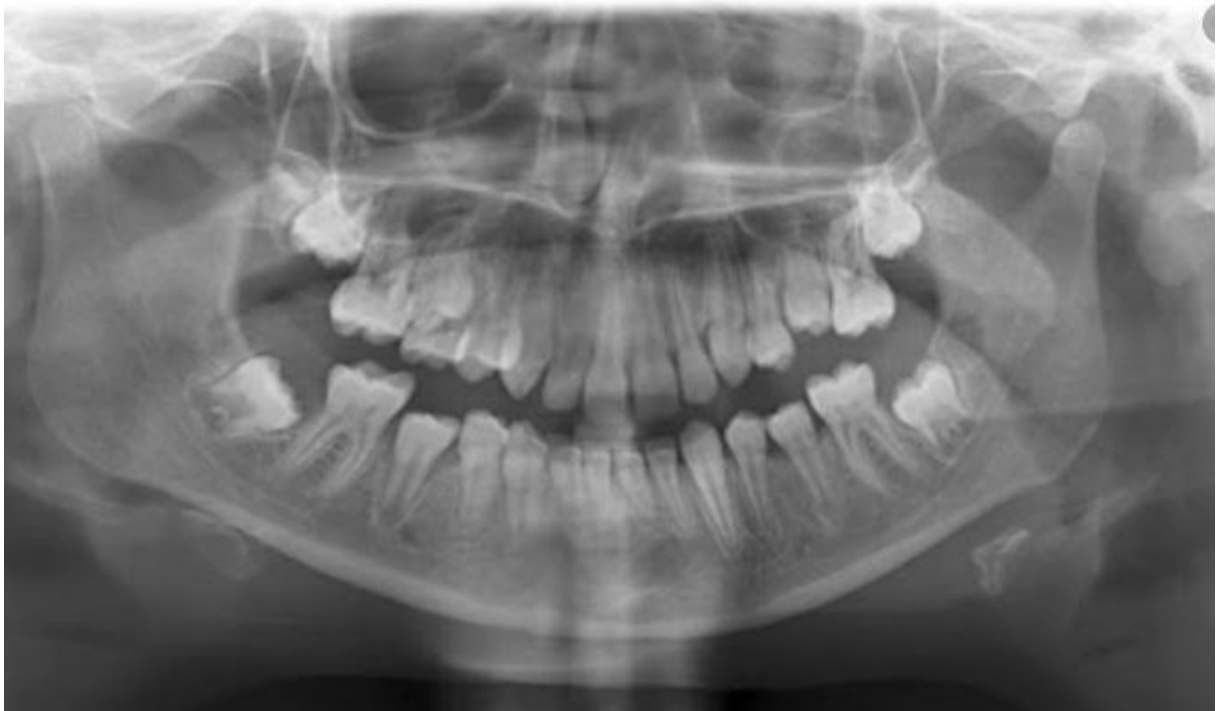Es handelt sich um eine laterolaterale Aufnahme des Schädels mit möglichst parallelem Strahlengang. Der Abstand zwischen Strahlenquelle und Röntgenfilm beträgt deshalb etwa 1,5 Meter, der Abstand zwischen Kopf und Röntgenfilm wird möglichst gering gewählt. Die Aufnahmedauer beträgt ca. 12 Sekunden. Während dieser Zeit fahren zwei Blenden mit einem vertikalen Schlitz synchron über die Strahlenquelle und den Film. Dies führt dazu, dass der Film in einer vertikalen Linie von anterior nach posterior belichtet wird (auf der hier gezeigten Abbildung von rechts nach links). Durch die Benutzung von sog. Weichteilfiltern können die einzelnen Abschnitte des Röntgenbildes unterschiedlich stark belichtet werden. Daher sind auf ein und demselben Bild sowohl die relativ strahlendurchlässigen Weichgewebe des Gesichtspröfils, als auch die relativ röntgenopaken Knochen zu sehen.[1]

Die Aufnahme erfolgt entweder mittels konventionellem Röntgenfilm oder mit einem digitalen Sensor. Die Strahlenbelastung je Aufnahme hängt von der Größe des Patienten (des zu durchstrahlenden Gewebes) und der verwendeten Technik ab. Durch Verwendung digitaler Röntgentechnik kann die Strahlenbelastung beim FRS halbiert werden. Die effektive Dosis wird $2,3 \mu\text{Sv}$ für konventionelle und $1,1 \mu\text{Sv}$ für digitale Aufnahmen angegeben.[2] Durch die Entwicklung immer empfindlicherer Sensoren werden sowohl die Aufnahmen qualitativ besser, als auch die benötigte Strahlendosis geringer.

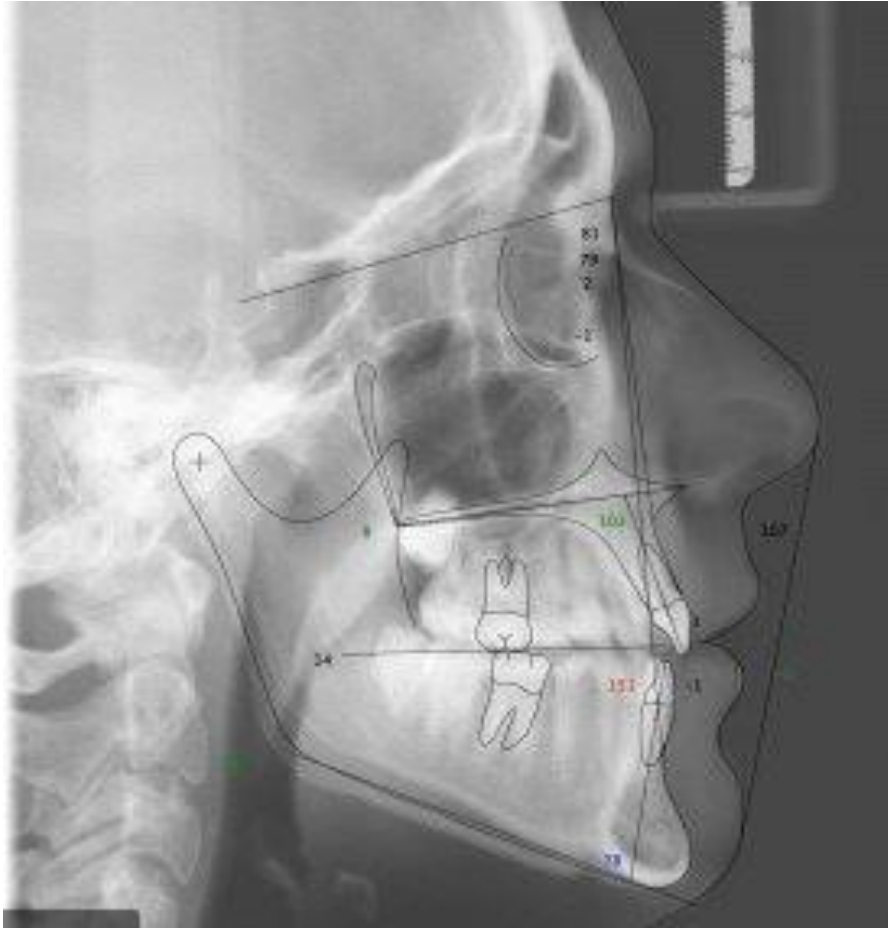
Neben den Strukturen des Gesichtsschädels sind auf dem FRS auch Teile der Halswirbelsäule abgebildet. Anhand von Größe und Form der einzelnen Wirbel können bei Kindern und Jugendlichen Rückschlüsse auf den Reifegrad und somit auf das noch zu erwartende Wachstum gemacht werden. In der Fachliteratur wird dies als CVM (cervical vertebra maturation) bezeichnet.[3] Unter Umständen kann dadurch auf ein Handröntgenbild verzichtet werden.[4]

Auswertung

Die Auswertung des FRS durch Vermessung verschiedener Punkte, Strecken und Winkel wird als Kephalometrie bezeichnet. Hier stehen über 100 verschiedene Analyseverfahren zur Verfügung, wobei die nach Ricketts oder Hasund am weitesten verbreitet sind. Da der Strahlengang nur nahezu parallel ist und der Film bzw. Sensor sich hinter dem Objekt befindet, wird das Objekt auf dem FRS in der Regel leicht vergrößert abgebildet. Durch den Einbau einer röntgenopaken Skale in die Nasenstütze wird eine nachträgliche Kalibrierung ermöglicht, so dass nicht nur Winkel, sondern auch Strecken in Millimetern gemessen werden können.



OPT beim Jugendlichen



FRS

Strahlenbelastung

Die natürliche und zivilisatorische Strahlung führen in der Schweiz zu einer jährlichen durchschnittlichen Exposition von 4 mSv pro Kopf. Die Zahnmedizin ist mit lediglich 0,01 mSv (1 % der med. Röntgendiagnostik) an der Gesamtexposition beteiligt.[7] Der Anfertigung eines Röntgenstatus mittels analoger Zahnfilme stand die höhere Strahlenbelastung gegenüber dem OPG entgegen. Die Strahlenbelastung einer einzelnen Zahnfilmröntgenaufnahme beträgt etwa 2,1 bis 5,5 μ Sv. Bei digitaler Aufnahmetechnik beträgt die Strahlenbelastung nur noch etwa 0,2 bis 1,0 μ Sv, also wesentlich weniger als die beim OPG mit etwa 19 μ Sv.[8] Auch wenn die effektive Dosis beim 14-Bild-Zahnfilmstatus und ihr Anteil an der Gesamtexposition sehr gering ist, werden relativ hohe lokale Dosen (insbesondere an der Haut) appliziert; die Angabe nur der effektiven Dosis verschleiert dies.[9]

Zum Vergleich: Bei Flugreisen in 10 bis 12 km Höhe beträgt die Strahlenbelastung etwa 5,5 μ Sv pro Stunde.[10]